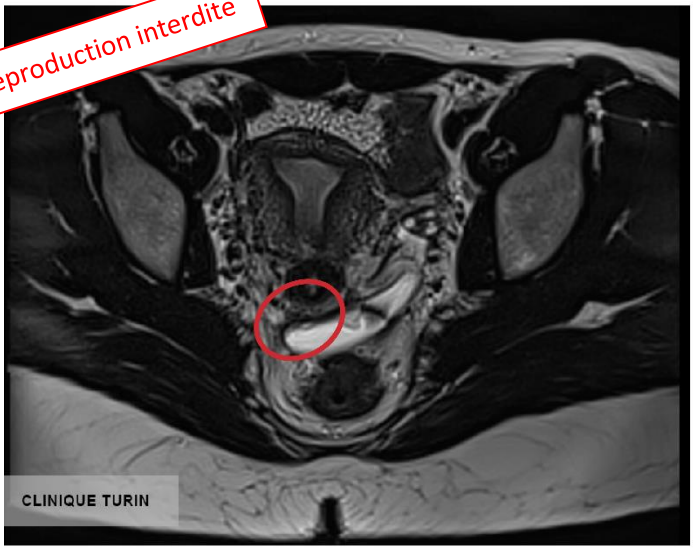
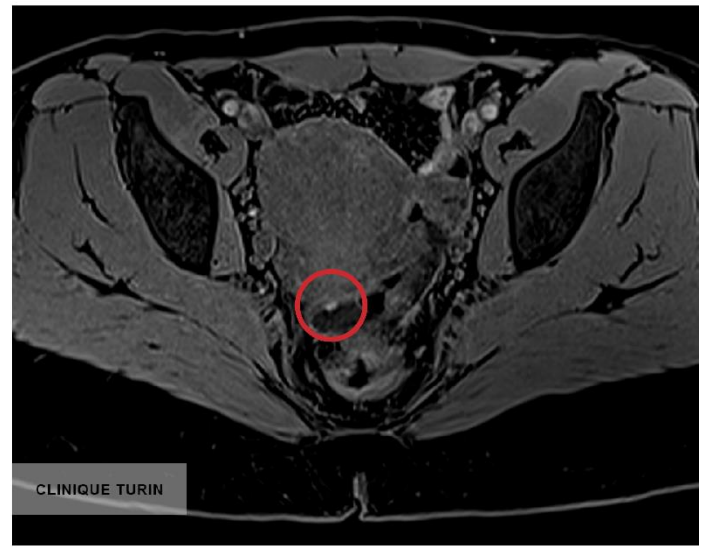

**ATTEINTE ENDOMÉTRIOSIQUE SUPERFICIELLE DU CUL DE SAC DE DOUGLAS
AVEC IMPLANT HÉMORRAGIQUE MILLIMÉTRIQUE**

Reproduction interdite



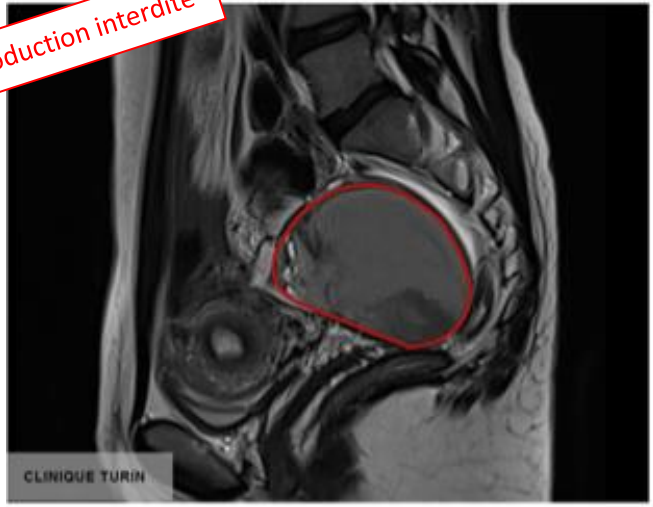
COUPE FINE EN PONDÉRATION T2 DANS LE PLAN DES LIGAMENTS UTERO-SACRÉ



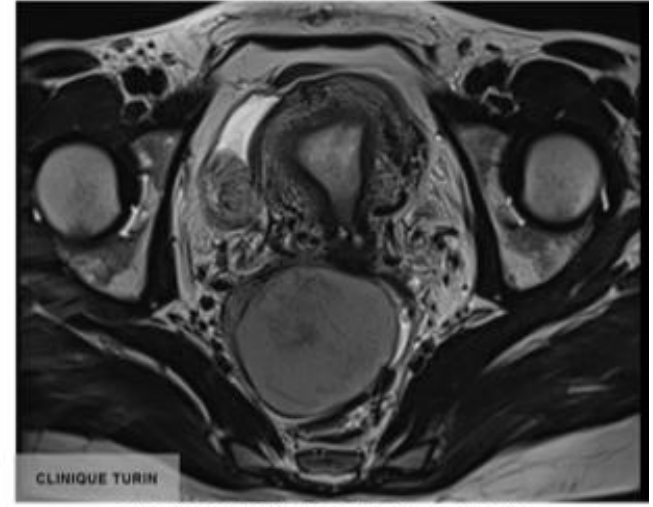
SÉQUENCE 3DT1 DIXON

**ENDOMÉTRIOME OVARIEN DROIT PROLABÉ DANS LE CULDE SAC DE DOUGLAS
DU FAIT DES ADHÉRENCE PELVIENNES**

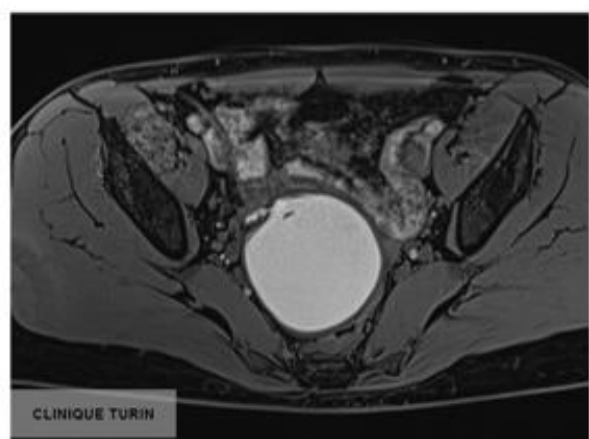
Reproduction interdite



ENDOMÉTRIOME OVARIEN DROIT



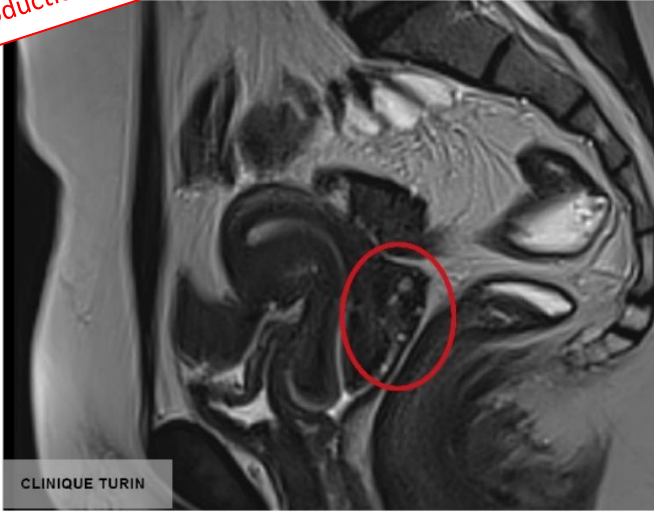
ENDOMÉTRIOME OVARIEN DROIT DANS LE PLAN AXIAL.
COUPE EN PONDÉRATION T2



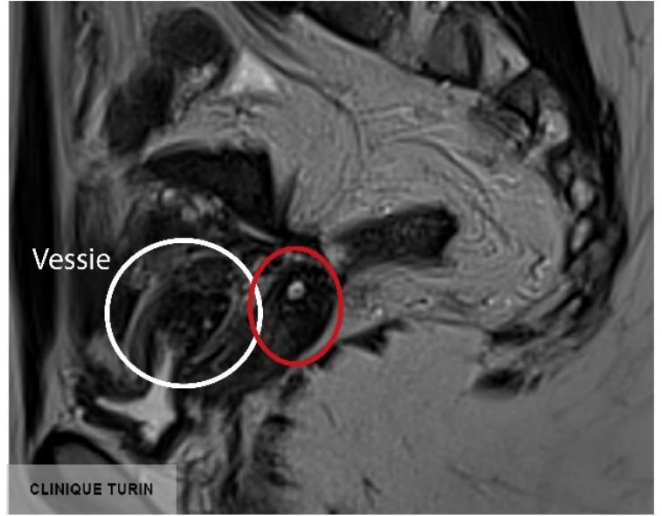
ENDOMÉTRIOME OVARIEN DROIT
EN PONDÉRATION T1

Reproduction interdite

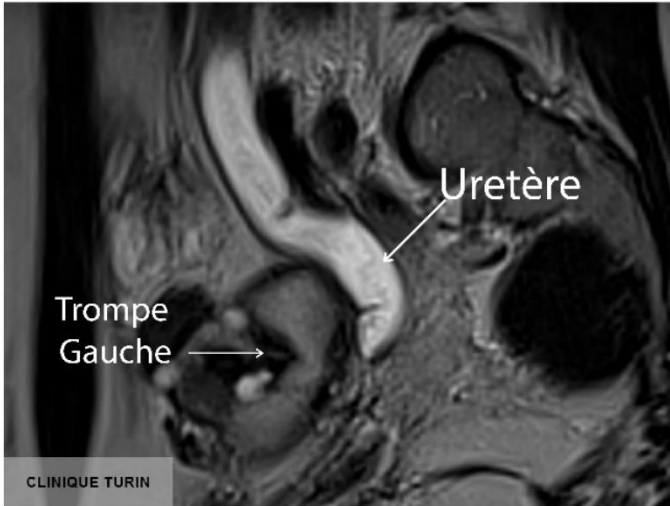
BILAN D'EXTENSION D'UNE ENDOMÉTRIOSE SÉVÈRE



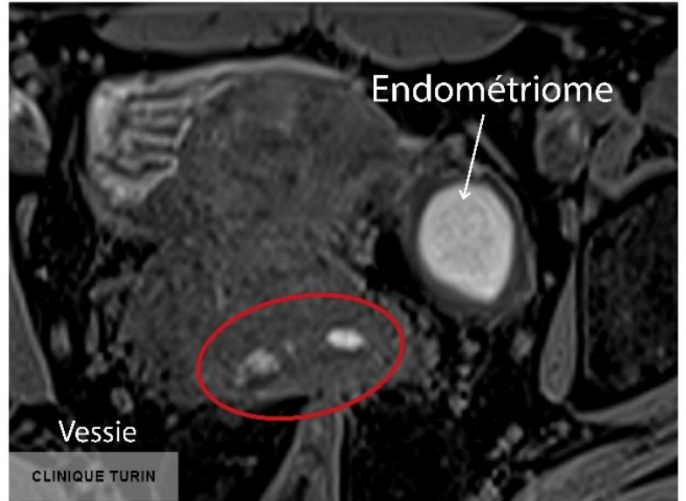COUPE SAGITTALE MÉDIANE T2
Nodule du cul de sac vaginal postérieur



COUPE SAGITTALE PARAMÉDIANE GAUCHE
Nodule d'endométriose de la paroi vésicale



COUPE SAGITTALE T2 LATÉRALE GAUCHE
Obstruction de l'uretère gauche par le nodule d'endométriose parametrial et atteinte de la trompe gauche



SÉQUENCE T1 COUPE AXIALE
Kystes hémorragiques endométriosiques:
- du cul de sac postérieur
- de l'ovaire gauche